На правах рукописи

**СЫДЫКОВА ГУЛЬНАРА ЗАКИРОВНА**

# МЕСТНАЯ ИММУНОТЕРАПИЯ ОСТРОГО ВОСПАЛЕНИЯ ВЕРХНЕЧЕЛЮСТНОЙ ПАЗУХИ, ОТЛИЧАЮЩЕГОСЯ ЗАТЯЖНЫМ ТЕЧЕНИЕМ, У ДЕТЕЙ

14.00.09.- педиатрия
14.00.04.-болезни Уха, горла, носа

Автореферат диссертации на соискание ученой степени
кандидата медицинских наук

Бишкек - 2006

**Работа выполнена на базе отделения оториноларингологии Национального Центра педиатрии и детской хирургии Министерства здравоохранения Кыргызской Республики**

**Научные руководители:** доктор медицинских наук, К.А.Узакбаев;

доктор медицинских наук, профессор Г.А.Фейгин;

**Официальные оппоненты:** доктор медицинских наук, профессор Т И.Покровская;

кандидат медицинских наук, доцент Г.С. Арзыкулова;

**Ведущая организация:** Московский областной научно-исследовательский клинический институт им.М.Ф.Владимирского

Защита состоится "15" декабря 2006 года в 15 час на заседании диссертационного совета К 730.001.08 при Кыргызско-Российском Славянском университете (720000, Кыргызская Республика, г.Бишкек, ул. Киевская, 44)

С диссертацией можно ознакомится в библиотеке КРСУ

Автореферат разослан "15" ноября 2006 года

Ученый секретарь диссертационного совета, кандидат медицинских наук А.Г. Голов

2007-4
1107



2346497

# ВВЕДЕНИЕ

**Актуальность.** Современная ринология находится на очередном подъеме. В значительной мере это обусловлено достижениями теоретического плана в области этиологии, патогенеза, бактериологической диагностики и изучения иммунного статуса пациентов с патологий носа и параназальных синусов. Этому же способствовали и технические достижения. Они позволили внедрить в медицинскую практику проведение терапии с помощью эндоскопической техники, существенно повысившей надежность распознавания болезней и их лечение. Это уменьшило число больных, нуждающихся в хирургическом лечении, а если таковое оказывалось необходимым, то его выполнение стало не только более щадящим, но и более надежным [Козлов В. С., 1997; Пискунов С. З., 1999]. И, тем не менее, некоторые из традиционных методов, несмотря на их «возраст», по прежнему находят применение. К таковым следует отнести, в частности, получение доступа в верхнечелюстную пазуху с помощью микрохирургического вмешательства – прокола через нижний носовой ход указанной пазухи с помощью иглы Куликовского [Преображенский Н.А., 1980, Пальчун В Т., Устьянов Ю. А., Дмитриев Н. С., 1982], через которую к тому же можно ввести катетер, на необходимый срок иметь постоянный доступ и проводить более эффективную местную терапию. Однако чтобы достичь отмеченной результативности, необходимо соблюдать ряд условий. К их числу, прежде всего, необходимо отнести разумный подбор для такого лечения больных и средств местной терапии. Последние должны быть оправданы исследованиями, обосновывающими целесообразность введения в пазуху и предусматривающими использование современных достижений фармации, предлагающей значительное количество лекарственных препаратов, обладающих антимикробным, патогенетическим противовоспалительным и иммуномодулирующим действиями. Подбор препаратов с перечисленными терапевтическими свойствами должен учитывать региональные особенности, в том числе имеющие отношение к характеристике возбудителей риносинуситов и иммунного статуса пациентов. В этом плане Кыргызская Республика имеет отличающиеся от многих, в том числе от развитых стран, экологическую обстановку, бытовую ситуацию, социальное устройство и экономическое положение. Несмотря на сохраняющееся во многих странах сходство бактериологической характеристики возбудителей острого синусита и их чувствительности к препаратам антимикробного выбора и альтернативного лечения, у детей нашего региона не всегда удается добиться быстрого выздоровления. У части детей острый воспалительный процесс верхнечелюстной пазухи принимает затяжной характер и не так уж редко приобретает тенденцию к хронизации. Поэтому лечению затяжного острого

РОС [illegible]
БИ [illegible]
С [illegible]
2007 [illegible]

воспаления верхнечелюстной пазухи у детей, без сомнения, должно быть уделено определенное внимание. Оно, как нам представлялось, должно предусматривать изучение микрофлоры содержимого пораженных верхнечелюстных пазух, клеточного и гуморального статуса детей. Пользуясь полученными результатами таких исследований, мы полагали возможным обосновать составы лекарственных смесей для введения в названный парамаксиллярный синус, и дать им сравнительную оценку эффективности. Именно эти возникшие перед нами вопросы и послужили основанием для составления задач, которые были поставлены.

**Цель исследования**

Улучшить результаты лечения острого гнойного воспаления верхнечелюстных пазух с затяжным течением у детей путем отработки методов терапии, отличающихся эффективностью в плане ликвидации и предупреждения возврата болезни.

**Задачи исследования:**

1. Изучить особенности микрофлоры верхнечелюстной пазухи при ее остром гнойном воспалении у детей Кыргызской Республики.
2. Исследовать иммунный статус детей с затяжным течением гнойного воспаления верхнечелюстной пазухи.
3. Разработать и обосновать методику местной антибактериальной терапии у детей, страдающих острым гнойным воспалением верхнечелюстной пазухи, отличающимся затяжным течением.
4. Представить методические основы местной иммунотерапии и определить ее эффективность в лечении затяжного воспаления верхнечелюстной пазухи, а также целесообразность ее использования в плане предупреждения возврата указанного заболевания.
5. Сравнить эффективность лечения составами лекарственных средств, в основе которых доминируют разные подходы к проведению местной терапии острого гнойного воспаления верхнечелюстной пазухи – антимикробный и иммуномодулирующий.

**Научная новизна**

- Впервые представлена структура этиологически значимой микрофлоры у детей Кыргызстана с затяжным острым гнойным воспалением верхнечелюстной пазухи. При этом установлено, что у них в содержимом верхнечелюстной пазухи преобладают Staph.aureus, Staph.epidermidis и Str.pneumoniae.
- Показано, что для детей Кыргызстана с острым гнойным воспалением верхнечелюстной пазухи характерна депрессия клеточного и гуморального звеньев иммунитета, что подтверждается подавлением основных

субпопуляций Т- и В-лимфоцитов и увеличением содержания гетерогенных популяций нулевых клеток.

- На основе исследования цитоморфологической картины и местного иммунитета дополнены сведения о патогенетических механизмах нарушений функции слизистой оболочки при затяжном остром гнойном воспалении верхнечелюстной пазухи, и отработана методика местной иммуномодулирующей терапии.
- Клинически доказана эффективность комплексной местной терапии воспаления верхнечелюстной пазухи с включением цефалоспоринов первого и второго поколений, метронидазола на синтомициновом линименте и местной инстилляции Ронколейкина.

**Практическая значимость полученных результатов**

- Предложено введение лекарственной смеси, состоящей из антибактериальных препаратов и дексаметазона на синтомициновом линименте, через иглу Куликовского и поливиниловый катетер.
- Рекомендовано введение раствора Ронколейкина в пазуху для сокращения сроков лечения и получения более стойкого результата.
- Рекомендован усовершенствованный метод забора материала для проведения бактериологических и цитологических исследований.

**Положения, выносимые на защиту**

1. Бактериологическая характеристика содержимого, полученного у детей с затяжным течением острого гнойного воспаления верхнечелюстной пазухи, указывает на преобладание Staph.aureus, Staph.epidermidis, Str.pneumoniae, что является обоснованием предложенного состава антимикробных (цефазолин, метронидазол) препаратов, а также средств патогенетического противовоспалительного действия (дексаметазон на синтомициновом линименте) для введения в названную пазуху.
2. Результаты исследования иммунологического статуса детей являются обоснованием к использованию раствора Ронколейкина для введения в верхнечелюстную пазуху при ее гнойном воспалении с затяжным течением
3. Сравнительные показатели апробации местной терапии лекарственной смесью на синтомициновом линименте и раствором Ронколейкина, свидетельствуют об их терапевтической надежности и позволяют констатировать некоторые преимущества названного иммуномодулятора при лечении острого гнойного воспаления верхнечелюстной пазухи, отличающегося затяжным течением.

**Внедрение полученных результатов**

Разработанные методы местной антимикробной, противовоспалительной и иммунотерапии острого воспаления верхнечелюстной пазухи, отличающегося затяжным течением у детей, внедрены в работу ЛОР

отделений Национального госпиталя при МЗ КР, ГДКБСМП и Национального центра педиатрии и детской хирургии.

**Личное участие автора**

Основной базовый материал исследования (116 больных и 28 здоровых детей в возрасте от 3-х до 15 лет), бактериологические, иммунологические, цитологические и дополнительные методы исследования выполнены с личным участием автора. На основании полученных данных автором сформулированы основные выводы и заключения

**Апробация диссертации**

Основные положения диссертации доложены: на съезде оториноларингологов (Бишкек,2003); на научно-практической конференции Национального центра педиатрии и детской хирургии (Бишкек,2004); на заседании кафедры оториноларингологии КГМИП и ПК (Бишкек,2005); на заседании Ученого Совета Национального центра педиатрии и детской хирургии МЗ КР (Бишкек,2005).

**Публикации**

По материалам диссертации опубликовано 7 статей.

**Структура и объем работы.** Диссертация состоит из введения, 4 глав, выводов, практических рекомендаций и списка литературы. Работа изложена на 151 стандартных страницах, содержит 14 рисунков, 10 таблиц. Обзор литературы включает 226 источников, в том числе 176 отечественных и 50 зарубежных авторов.

## МАТЕРИАЛ И МЕТОДЫ ИССЛЕДОВАНИЯ

Было обследовано 116 детей, у которых лекарственная терапия выбора и альтернативного лечения оказалась нерезультативной. Возраст этих детей колебался от 3 х до 15 лет. У всех пациентов перед началом проводимой местной терапии, проявления воспаления верхнечелюстной пазухи отличались выраженной «рельефностью». Причем минимальная давность симптоматики заболевания была равна 15-ти дням, а наибольшая – превышала месяц. Одностороннее поражение названной пазухи было у 16-ти детей, двухстороннее – у 57. Ее воспаление с вовлечением в процесс других параназальных синусов констатировано у 43 детей.

К числу традиционных методов диагностики, которые были включены в обследование пациентов, следует причислить:

1. Передняя и задняя риноскопия;
2. Определение состояния мукоциллиарного клиренса;
3. Рентгенография полости носа и придаточных пазух;
4. Диагностический прокол верхнечелюстной пазухи;

5. Цитологический анализ содержимого носа и в/челюстной пазухи;
6. Бактериологическое исследование содержимого в/челюстной пазухи.

Из числа современных методов обследования детей использовались:

1. Ядерно-магнитная резонансная томография;
2. Определение состояния общего и местного клеточного и гуморального иммунитета, а также их показатели в содержимом из в/челюстной пазухи.

Для качественной характеристики иммунитета использовали следующие показатели: выделение лимфоцитов, определение зрелых Т-лимфоцитов (1 час - инкубация), определение Т-лимфоцитов с высокоаффинными Е- рецепторами (5 мин инкубация), определение Т-лимфоцитов с низкой подвижностью Е – рецептора; определение аутологичных розеткообразующих клеток; определение тотальных Е-РОК, несущих Е-рецепторы с разными свойствами; определение комплексных розеткообразующих клеток; определение предшественников Т- клеток, не экспрессирующих Е- рецептор; определение теофиллинрезистентных Т-лимфоцитов, определение теофиллинчувствительных Т-лимфоцитов; определение В–лимфоцитов низкодифференцированных (М-РОК); расчет нулевых клеток; определение иммуноглобулинов А, М, G.

## РЕЗУЛЬТАТЫ СОБСТВЕННЫХ ИССЛЕДОВАНИЙ

Проведенное с помощью перечисленных методов исследование позволило дать общую и местную характеристику состояния детей с затяжным течением острого воспаления верхнечелюстной пазухи, с геми- и пансинуситом. Клиническая картина гнойно-воспалительных заболеваний параназальных синусов отличалась относительным сходством. Подавляющее большинство детей беспокоила головная боль, затрудненное носовое дыхание с одной или двух сторон и слизистые гнойные выделения из носа. Ринологическая картина характеризовалась отечностью и гиперемией слизистой оболочки. Наличие гнойных и слизисто- гнойных выделений в носовых ходах или изолировано в среднем носовом ходе было констатировано у подавляющего большинства детей (96). В тех же случаях, когда таковых в носу не было, они появлялись после анемизации слизистой оболочки в среднем носовом ходе и стекали по носоглотке. Часто детей беспокоила общая слабость, нередко - снижение обоняния и локальная боль при пальпации, соответствующая локализации пораженной пазухи Диагноз во всех наших наблюдениях был подтвержден результатом диагностической пункции и рентгенографией параназальных синусов в носо-подбородочном предлежании к кассете.

Учитывая основную цель и поставленные перед нами задачи, мы сочли целесообразным остановиться на результатах бактериологической диагностики, состояния клеточного и гуморального иммунитета детей с затяжным течением гнойного воспаления верхнечелюстной пазухи.

Бактериологическое исследование содержимого верхнечелюстной пазухи по принятой нами методике забора материала, исключающей его инфицирование микрофлорой носа, было выполнено у всех детей. Результаты этих исследований оказались следующими. Чаще всего в слизисто-гнойном и гнойном содержимом обнаруживалось присутствие Staph.aureus (45 штаммов), Staph. epidermidis (30 штаммов), Str. pneumoniae (20 штаммов). Реже определялось наличие Str.haemofilus (4 штамма), Candida (7 штаммов), H.influenzae (10 штаммов), M.catarrhalis (10 штаммов), P.aeruginosa (1 штамм), E coli (1 штамм). Kl. Oxytoc (2 штамма), Pr.vulgaris (3 штамма). У 2 детей в содержимом из верхнечелюстной пазухи микроорганизмы обнаружены не были. Однако, учитывая, что в мазках содержимого, окрашенных по Романовскому-Гимзе, они присутствовали, мы пришли к предположению, что в данных случаях в верхнечелюстной пазухе вегетировал представитель анаэробного микромира (рис.1).

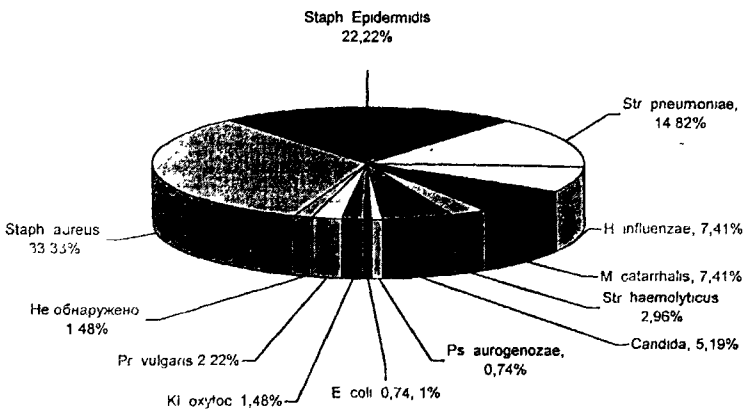


Рис. 1. Результаты бактериологического исследования микрофлоры верхнечелюстных пазух

Полученные данные при аналитическом обобщении во многом сходны с теми, которые были приведены во многих исследованиях, касающихся острого

риносинусита [Жуховицкий В. Г., 2001; Fairbanks DNF, 2001]. И, тем не менее, эти данные имеют некоторую, хотя и не существенную, особенность. Среди выделенных микроорганизмов у детей, проживающих в Кыргызстане и страдающих затяжным острым воспалением верхнечелюстной пазухи, преобладают Staph. aureus и Staph. epidermidis. Из названной пазухи они были выделены более чем у половины обследованных детей. Если сравнить эти данные с таковыми, которые были получены в лечебных учреждениях, вооруженных современными возможностями идентификации бактериальной микрофлоры, то очевидны некоторые различия. По их данным при остром риносинусите из верхнечелюстной пазухи в подавляющем большинстве случаев (иногда до и более 70 процентов) обнаруживаются Str Pneumoniae и H. Influenzae. Такое различие по видовому составу грамм-положительных кокков, нужно полагать, не в пользу детей, проживающих в Кыргызстане. Это связано с тем, что золотистый и эпидермальный стафилококки в отличие от легочного стрептококка и гемофильной палочки, характеризуются большей устойчивостью по отношению к аминопенициллинам и цефалоспоринам первой и второй градации, да и к другим средствам альтернативного антибактериального лечения [Стручанский Л.С. с соавт.,2002; Фейгин Г.А., 2003; Fairbanks DNF, 2001]. Не исключено, что именно по этой причине общепринятая терапия острого риносинусита, проводимая по рекомендуемым схемам эмпирического лечения, оказалась одной из причин преобладания случаев затяжного течения острого воспаления верхнечелюстной пазухи.

Учитывая это, мы сочли целесообразным отдать предпочтение местной терапии, которая позволяет создать после получения доступа в пазуху высокую концентрацию препаратов в очаге воспаления. Такое направление в терапии затянувшегося острого воспаления верхнечелюстной пазухи нам представилось возможным осуществлять двумя путями.

В первом из них отдавалось предпочтение антибактериальным препаратам, сохранившим антимикробный эффект против основных возбудителей острого риносинусита, обнаруженных у больных детей.

При втором варианте, учитывая высокую устойчивость названных возбудителей, мы рассчитывали добиться их уничтожения за счет активизации местного клеточного и гуморального иммунитета слизистой оболочки с помощью иммуномодулятора, вводимого в пазуху. Этот вариант местной терапии затянувшегося острого гнойного воспаления верхнечелюстной пазухи был, также как и первый, обоснован нашими исследованиями.

Состояние клеточного звена иммунитета у 116 детей с затянувшимся гнойным воспалением верхнечелюстной пазухи и у 28 здоровых - мы определяли по качественным показателям содержания циркуляции иммунокомпетентных Т- и В-клеток, а также иммуноглобулинов А, М и G

Полученные результаты показали, что большая часть перечисленных клеточных образований по сравнению с таковыми здоровых детей у больных с затянувшимся гнойным воспалением верхнечелюстной пазухи оказалась либо по двум (относительному и абсолютному) показателям, либо по какому-нибудь из них сниженной, причем в большинстве случаев статистически достоверно ($p<0,05 - p<0,001$). А это значит, что в организме детей возникает Т- и В-клеточный дефицит различной степени выраженности, сопровождающийся недостаточностью разных эффекторных клеток. Отмеченному дефициту в защите детского организма от инфекции принадлежит исключительная роль, поскольку Т-лимфоциты занимают особое место благодаря своей способности распознавать антигены и взаимодействовать с разными клетками-эффекторами, в частности, с другими лимфоцитами, гранулоцитами и макрофагами [Арефьева Н.А. ,1997;Ахмедов И.В., Середина И.В., Далимов Ш.С.; 2001.], а В-лимфоциты являются предшественниками антителообразующих клеток. Для последних характерна экспрессия мембранных антигенов, определяющих иммунный ответ против большинства бактериальных инфекций и других токсинов [Антониев В.Ф., Кравченко Д.В., Кравченко А.В., 1998] И это притом, что уровень предшественников Т-лимфоцитов, не экспрессирующих Е-рецепторы, у больных детей был значительно выше, чем у здоровых, а абсолютное и относительное количество лейкоцитов в основной и контрольной группах наших пациентов было практически на одном уровне. Таким же у здоровых и у больных детей был и индекс ТФР/ТФЧ, отражающий соотношение регуляторных популяций.

Таким образом, сопоставление результатов комплексной иммунограммы детей, больных затянувшимся острым и гнойным воспалением верхнечелюстной пазухи, позволило нам констатировать подавление основных популяций Т- и В-лимфоцитов, формирующих необходимое напряжение иммунитета. В то же время, не изменялось число регуляторных популяций Т-лимфоцитов и увеличивалась популяция гетерогенных 0-клеток, часть из которых представлена предшественниками Т- и В-лимфоцитов, способными к дифференцировке в соответствующие зрелые клеточные формы, особенно в присутствии биологически активных веществ, действующих через систему циклических нуклеотидов, синтез которых, можно полагать, при наличии воспалительной патологии в организме в какой то степени страдает [Безшапочный С.Б., Мещеряков В.Н. и др., 1988; Быкова В П ,1993].

Подводя итог приведенным данным, можно с уверенностью отметить, что при остром воспалении верхнечелюстной пазухи имеет место ослабление Т- и В-клеточного и гуморального иммунитетов. А, следовательно, избранный нами второй путь терапевтического воздействия с помощью местного

использования иммуномодулятора имеет право на использование в практической ринологии, также как и местная антибактериальная терапия.

Учитывая приведенные данные, для реализации местной терапии были избраны два состава.

Согласно предшествующим исследованиям, один из них в основе терапевтического действия предполагал использование антибактериального эффекта препаратов (цефазолин, хлорамфеникол) против грамм-положительных кокков - основных возбудителей, обнаруженных в содержимом верхнечелюстной пазухи при затянувшемся гнойном процессе, а также средства патогенетического противовоспалительного действия (дексаметазон), другой –иммуномодулятор рИЛ-2 под торговым названием Ронколейкин.

Основой первого состава был избран синтомициновый линимент, который не только содержал антибиотик – хлорамфеникол, но и позволял сформировать в пазухе депо препаратов. Это удлиняло местный антибактериальный и патогенетический противовоспалительный эффекты.

Другой, обоснованный нашими иммунологическими исследованиями, представлял иммуномодулятор Ронколейкин на 0,9% изотоническом растворе натрия хлорида. Ронколейкин - рондомизированный Интерлейкин-2 (рИл-2). Он продуцируется субпопуляцией Т-лимфоцитов (Т-хелперы 1) в ответ на антигенную стимуляцию Кроме непосредственного действия рИл-2 усиливает пролиферацию Т-лимфоцитов, а следовательно и последующий синтез ИЛ-2. Последний направленно влияет на рост, дифференцировку и активацию Т- и В-лимфоцитов, моноцитов, макрофагов, олигодендролиальных и эпителиальных клеток. РИЛ-2, помимо отмеченного, стимулирует активность киллеров и цитотоксических Т-лимфоцитов. Весь этот терапевтический комплекс действия ИЛ-2 в конечном итоге обеспечивает иммунную защиту и элиминацию в очаге воспаления вирусной, бактериальной и грибковой инфекции.

И лекарственная смесь на синтомициновом линименте, и раствор рИЛ-2, приготовленные ex tempore, вводили после прокола верхнечелюстной пазухи иглой Куликовского и промывания пазухи до появления чистых вод. По завершению этой первой процедуры через иглу вводили полиэтиленовый катетер, который оставляли на необходимый срок. В последующие 2-3 дня верхнечелюстную пазуху промывали и до 2-х раз в день вводили вновь лекарственные препараты. Через 3 дня после 3-х дневного перерыва осуществляли контрольное промывание пазух. Если промывная жидкость оказывалась чистой, то после введения смеси лекарственных препаратов без синтомицинового линимента, удаляли катетер и лечение прекращали

Во всех 116 случаях использование обоих вариантов местного лечения показало их достаточно надежный санирующий и клинический эффект Общее

состояние улучшалось, исчезали неприятные, а иногда и болевые ощущения в области пазух, а также слизисто-гнойные и гнойные выделения из носа. Они переставали обнаруживаться при риноскопии в среднем носовом ходе. Одновременно с этим улучшалась и цитологическая картина, отражающая состояние содержимого верхнечелюстной пазухи, и появлялась тенденция, приближающая к норме показатели мукоциллиарного клиренса. При рентгенологическом контроле лечения в процессе его проведения констатировались признаки просветления пазух, что свидетельствовало о тенденции к восстановлению их воздушности и нормализации состояния слизистой оболочки. Этот комплекс позитивных сдвигов в состоянии общего и местного статуса детей с затянувшимся острым гнойным воспалением верхнечелюстной пазухи позволил констатировать, что у всех больных была отмечена ликвидация гнойно-воспалительного процесса верхнечелюстной пазухи и одновременно воспаления в других параназальных синусах, если они были вовлечены в указанный процесс.

Наличие различных механизмов местного терапевтического действия лекарственной смеси (цефазолин, дексаметазон) на синтомициновом линименте и раствора Ронколейкина, побудило нас сопоставить их эффективность, хотя их влияние на затянувшийся гнойно-воспалительный процесс по клиническим данным оказалось одинаковым, весьма положительным.

Для сравнительной оценки мы сочли целесообразным обратить внимание на динамику показателей цитологического исследования содержимого пазух, мукоцилиарного клиренса слизистой оболочки носа и иммунологического статуса организма, в том числе и местного - в верхнечелюстной пазухе.

Уже первые два теста позволили нам оценить положительные результаты местного лечения Ронколейкином После завершения местной терапии последним в клеточном составе цитограммы преобладали лимфоциты у 36 детей, а у 12 они и нейтрофилы обнаруживались примерно в равных количествах. Если представить эти данные в относительных цифрах в сопоставлении с таковыми у детей после завершения лечения смесью на синтомициновом линименте, то это соотношение окажется равным 75±2% и 15±2% ($p < 0,001$). Иными словами, эта разница оказалась статистически достоверна, а, следовательно, свидетельствовала о большей терапевтической активности местного использования Ронколейкина

Такой же вывод можно сделать, если сопоставить динамику состояния мукоциллиарного клиренса под влиянием лечения обоими методами. По завершению лечения он был равен у большинства детей 13-14 минутам при введении в пазуху Ронколейкина и 17-19 минутам - при введении лекарственной смеси на синтомициновом линименте ($p < 0,05$ и $p < 0,001$).

При завершении курса лечения иммуномодулятором мукоциллиарный клиренс нормализовался (13-14 минут) у 34 из 48 детей (71%), в то время как при использовании лекарственной смеси на синтомициновом линименте он стал таковым (13-15 мин) только у 3-х из 68 детей (4%) (рис.2). Эта разница между показателями состояния мукоциллиарного клиренса также оказалась статистически достоверной ($p < 0,001$).

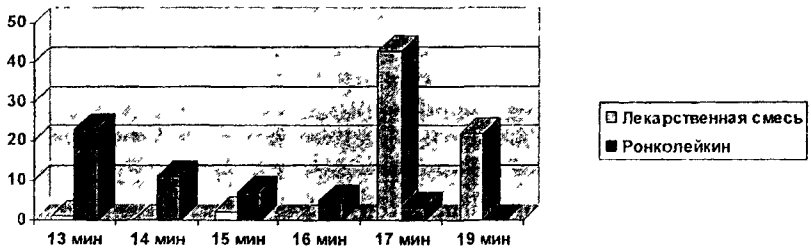


Рис.2.Сравнительная характеристика состояния мукоциллиарного клиренса в минутах у групп больных по завершению лечения лекарственной смесью и Ронколейкином

Менее значимая разница в состоянии иммунного статуса была зарегистрирована у детей, леченных двумя вышеуказанными составами для местной терапии.

При местном лечении Ронколейкином изменения в состоянии клеточного и гуморального иммунитета у всех 48 детей оставались практическим прежними. Это утверждение базируется на отсутствии статистически достоверных различий ($p > 0,05$) в отношении подавляющего большинства показателей Вместе с тем следует отметить, что по завершению лечения статистически достоверно уменьшилось общее число лейкоцитов, увеличилось относительное число лимфоцитов, комплексных розеткообразующих клеток, абсолютное и относительное число малодифференцированных В-лимфоцитов, а также увеличилось содержание иммуноглобулина М.

Все эти сдвиги в иммунограмме можно было трактовать только как начальные признаки активации общего иммунного статуса, и не более. У этих же детей по завершению лечения в содержимом из пазух концентрация иммуноглобулинов статистически достоверно уменьшилась (Ig M – 0,22+/-0,02 г/л, Ig A – 0,02+/-0,003 г/л, Ig G – 0,37+/-0,08 г/л против Ig M – 0,28+/-0,02 г/л, Ig A – 0,48+/-0,03 г/л, Ig G – 1,45+/-0,11 г/л, полученных при лечении лекарственной смесью на синтомициновом линименте). Приведенные данные,

характеризующие состояние местного иммунитета, указывают на то, что в период разгара болезни концентрация иммуноглобулинов повышается, а в процессе лечения Ронколейкином они используются организмом для элиминации возбудителя, вызвавшего воспаление.

Анализируя показатели Т - и В-звеньев клеточного иммунитета у больных, леченных Ронколейкином, необходимо отметить, что после лечения данным иммуномодулятором быстро наступало улучшение клинической картины заболевания, а показатели положительного влияния на иммунный статус несколько задерживались. Однако, в отличие общих показатели местного иммунитета под влиянием названного иммуномодулятора значительно улучшались. При этом процесс развивался быстро.

Сравнительное влияние на затянувшийся гнойно-воспалительный процесс в верхнечелюстной пазухе лекарственной смеси на синтомициновом линименте с таковым Ронколейкина не позволило обнаружить к концу терапии статистически достоверной разницы в абсолютном и относительном содержании тотальных и комплексных розеткообразующих Т-клеток, обогащенных Т-хелперами и нулевыми Т-клетками. Но, относительное содержание теофиллинчувствительных популяций у детей, леченных Ронколейкином, было значительно ниже, чем у больных, получивших терапию лекарственной смесью на синтомициновом линименте. Таким же было соотношение популяций регуляторных Т-клеток, выраженное в виде хелперно - супрессорного индекса. Вместе с тем, содержание малодифференцированных форм В-лимфоцитов у детей, леченных указанной лекарственной смесью, было ниже, чем у детей, которым в пазуху вводился используемый нами иммуномодулятор. При этом концентрация иммуноглобулинов в сыворотке крови всех трех классов в обеих группах детей по завершению местной терапии не различалось. Однако при изучении содержания иммуноглобулинов в секрете гайморовых пазух были получены очень низкие показатели содержания всех трех классов иммуноглобулинов при лечении детей смесью лекарственных препаратов на синтомициновом линименте.

Предоставленные данные позволяют сделать следующие основные выводы. До лечения у детей с затянувшимся острым воспалением верхнечелюстной пазухи имеется выраженное замедление мукоциллиарного клиренса носа. Цитологическая картина содержимого из пазух имеет гнойный характер. Она характеризуется выраженным преобладанием сегментоядерных лейкоцитов, многие из которых имеют признаки дегенеративных изменений или просто «разрушены», и эти клеточные образования не обладают фагоцитарной активностью, поскольку микроорганизмы в основном находятся в свободном состоянии или выходят через разрушенную структуру названных клеток. Функциональное состояние иммунного статуса у детей с разбираемой патологией отличается подавлением основных субпопуляций Т - и В-

лимфоцитов и увеличением содержания гетерогенных популяций нулевых клеток.

Под влиянием использованных вариантов местной терапии у больных детей регистрируются позитивные изменения как в цитологической картине содержимого из пазух и в функциональном состоянии мукоциллиарного клиренса, так и в общем (менее выражено, с симптомами запаздывания) и местном (намного более выражено) иммунных статусах. Однако, все перечисленные признаки улучшения состояния у детей, согласно анализу полученных данных, по завершению местного лечения раствором Ронколейкина оказываются более существенными, нежели таковые при использовании предложенного и обоснованного нами состава на синтомициновом линименте.

В итоге сравнительные данные, имеющие отношение к динамике показателей состояния мукоциллиарного клиренса носа, фагоцитарной активности нейтрофилов и количественному соотношению между ними и лимфоцитами, а также общего и местного иммунного статуса детей, позволяют положительно оценить терапевтический эффект затянувшегося острого гнойного воспаления верхнечелюстной пазухи при местном использовании лекарственной смеси (цефазолин, дексаметазон, синтомициновый линимент) и раствора Ронколейкина. Однако введение в пазуху последнего имеет некоторые преимущества, что, по всей вероятности, обусловлено механизмом его действия. Он сводится к тому, что процесс бактериологического уничтожения осуществляется не непосредственным действием препарата на инфекцию, а через активацию местных и общих защитных механизмов. При этом достаточно выраженная активация клеточных и гуморальных компонентов иммунитета небезразлична для посттерапевтического периода. Она сохраняется на какое то время и в относительно ближайший срок с относительной надежностью предупреждает возврат болезни. В течение года дети, леченные Ронколейкином, оставались здоровыми, в то время как 6 детей, получивших местную терапию составом на синтомициновом линименте, в течение указанного срока заболели острым гнойным риносинуситом. Тем не менее, оба апробированных нами метода местного лечения имеют право на использование. Однако местная Ронколейкинотерапия отличается большей эффективностью, и при наличии названного препарата ей можно отдать предпочтение.

## ВЫВОДЫ

1.Этиологическая структура микрофлоры у детей Кыргызской Республики с затянувшимся острым гнойным воспалением верхнечелюстной пазухи в основном представлена. Staph. aureus (33,33%), Staph. epidermidis (22,22%), Str. pneumoniae (14,82%), реже выявляются H. influenzae (7,41%), M.catarrhalis (7,41%), Str. haemolytikus (2,96%), Candida (5,19%), Ps. aurogenosae (0,74%), E.coli (0,74%), Kl.oxytok (1,48%), Pr.vulgaris (2,22%).

2.У детей с затянувшимся острым гнойным воспалением верхнечелюстной пазухи иммунный статус характеризуется подавлением основных популяций Т- и В-лимфоцитов и изменением числа регуляторных популяций Т-лимфоцитов при увеличенной популяции гетерогенных нулевых клеток, часть из которых представлена предшественниками Т- и В-лимфоцитов, что указывает на ослабление клеточного и гуморального иммунитета.

3.Использование для местного лечения острого затянувшегося воспаления верхнечелюстной пазухи смеси цефазолина, метронидазола, дексаметазона на синтомициновом линименте, вводимой в пазуху через поливиниловый катетер, приводит к нормализации мукоциллиарного клиренса, цитологической и клинической картины, что является обоснованием широкого использования этого метода в терапевтической практике.

4.Местное лечение Ронколейкином позволяет получить надежный санирующий эффект при лечении острого гнойного воспаления верхнечелюстной пазухи с затянувшимся течением, превосходящий по эффективности лечение лекарственной смесью, что подтверждается ускорением сроков нормализации клинико-цитологических и иммунологических показателей.

## ПРАКТИЧЕСКИЕ РЕКОМЕНДАЦИИ

*1 Методика забора материала для бактериологической верификации материала у детей с затяжным течением острого воспаления верхнечелюстной пазухи*

Для взятия материала на бактериологическое исследование во время прокола пазухи промывную жидкость использовать не желательно. С этой целью следует отсосать содержимое пазухи либо до начала промывания, либо до активизации этой процедуры, и полученный таким образом материал ввести в среды для бактериологического исследования. Таким образом можно избежать побочного инфицирования из воздуха материала в носу и приемника промывной жидкости.

*2 Алгоритм местной терапии затяжных форм воспаления верхнечелюстной пазухи*

2.1. Способ I: Введение лекарственной смеси, состоящей из цефазолина, метранидазола, дексаметазона на синтомициновом линименте через иглу Куликовского и проведенный через нее в пазуху катетер

2.1.1.Дозы препаратов:

| | |
|---|---|
| Rp: Cefasolini | 1ml |
| Flucanasoli | 1ml |
| Dexametasoni | 1ml |
| Linim.Sintomycini | 10ml |

M.D S.Состав смеси на 1 введение

2.1.2.Сроки лечения:

Введение лекарственной смеси производят 3-4 кратно, через день, пока при очередном промывании не получают чистую промывную жидкость из пазухи, в среднем на 7-8 сутки.

2.2. Способ II: Введение раствора Ронколейкина на 0,9% изотоническом растворе методом, аналогичным способу I.

2.2.1.Доза препарата: 500 000 МЕ в полость пазухи во время пункции, из пазухи предварительно эвакуируется содержимое. Вводится однократно.

2.2.2.Сроки лечения:

Полное очищение пазух наблюдается на 3-4 сутки.

3. Предпочтение способу II следует отдавать в случае обнаружения клинических и лабораторных симптомов общей и местной иммунологической дисфункции.

## Список опубликованных работ


1. К вопросу об адекватной антибиотикотерапии при остром воспалении околоносовых пазух // Сб. науч. трудов по оториноларингологии, посвященный 2200-летию Кырг. Государственности / Бишкек, 2003.-С.41-46 (Соавт. Арзыкулова Г.С.)
2. Основы современной терапии ОРВИ и их осложнений у детей // Сб. науч. трудов по оториноларингологии, посвященный 2200-летию Кырг. Государственности // Бишкек, 2003.-С.98-103
3. Современная тактика терапии при хроническом гнойном воспалении параназальных синуситов у детей // Избранные вопросы педиатрии / Бишкек, 2003.-С.201-205
4. Местное использование Ронколейкина в терапии риносинуситов у детей // Вестник КРСУ / Бишкек, 2005.-С.72-76

5. Особенности иммунного статуса у детей больных гайморитом // ЦАМЖ / Бишкек, 2005.-т.11-№6
6. К вопросу о лечении острых гнойных периоститов верхней челюсти у детей, осложненных острым одонтогенным гайморитом // Приоритетные направления в охране здоровья детей. Съезд педиатров и детских хирургов Кыргызской Республики / Бишкек, 2005 -С.174-176 (Соавт. Тыналиев У.А., Орозбеков С.Б., Мамыралиев А.Б., Бигишев М.П., Беляев И.В.)
7. Показатели клеточного и гуморального иммунитета у детей с острым воспалением верхнечелюстной пазухи //Педиатрия и детская хирургия Казахстана / Алматы, 2006.-т.1-С.18-20

РНБ Русский фонд

2007-4
1107